Lane Medical Library

Aus der Deutschen Forschungsanstalt für Psychiatrie und
aus dem Pathol. Institut des Krankenhauses
München-Schwabing
(Vorstand: Dr. Ludwig Singer)
München.

Zur Frage der nicht alkoholischen Polioencephalitis Wernicke.

Inaugural-Dissertation

zur Erlangung der Doktorwürde in der gesamten Medizin
der Hohen Medizinischen Fakultät der
Ludwig-Maximilians-Universität
zu München

vorgelegt von

Josef Zilz
appr. Arzt
aus München.

München
Buchdruckerei Hohenhaus, Landwehrstraße 29 (Ecke Schillerstraße)
1936

Gedruckt mit Genehmigung der Medizinischen Fakultät der
Ludwig-Maximilians-Universität München.

Bei der Polioencephalitis Wernicke handelt es sich um einen pathologisch anatomisch nicht einheitlich zu fassenden Prozeß in der Nachbarschaft des Aquäduktus Sylvii und zwar in der Gegend der Augenmuskelkerne. Fast stets sind dabei die corpora mammillaria in symmetrischer Ausbreitung und die hinteren Vierhügel befallen, was zuerst Gamper in systematischen Untersuchungen bei Korsakowkranken feststellte. Balken, fornix, striatum werden seltener ergriffen. Eine Rindenbeteiligung gehört nicht zum Bilde der Krankheit. Die äußerst mannigfaltigen Veränderungen stellen endarteriitische Vorgänge dar — mit Gefäßneubildungen — Wucherung der Endothel und Adventitiazellen der kleinen Gefäße — Diapedesisblutungen aus wandintakten Gefäßen — Wucherung der Glia mit zumeist auffallend geringer Schädigung der nervösen Elemente. Nicht selten sieht man auch eine schon makroskopisch erkennbare Erweichung der corpora mammillaria, wobei zum Unterschied von der Zirkulatorischen das nervöse Element zum größten Teile unversehrt geblieben ist (Alkohologene Pseudoerweichung — Neubürger).

Da die Obduktionsbefunde äußerst mannigfaltige Bilder geboten haben, sind die Meinungen in der Literatur heute noch sehr geteilt, ob es sich bei der P. e. W. um einen rein toxisch bedingten degenerativen Prozeß (gliöse Wucherungen mit oder ohne Parenchymschädigungen) oder um eine echte Entzündung (Kreislaufstörungen mit Erweichungen und Gefäßneubildungen), handelt. Wernicke, der die Krankheit klinisch und pathologisch anatomisch als erster 1881 bei zwei Alkoholikern und bei einer Schwefelsäurevergiftung einer zwanzigjährigen Frau beschrieb, bezeichnete die P. e. h. als echte Entzündung des Zentralnerven-

systems. Walthard und Lüthy dagegen nehmen an, daß es in Fällen, wo typische entzündliche Gefäßinfiltrationen im Vordergrunde stehen, durch eine chronische Intoxikation zur Schädigung der Gefäßendothelien im subependymären Bindegewebe kommt und schließlich als Reaktion auf diese rein degenerativen Erscheinungen eine Gefäßendothelproliferation folgt. In dieser, durch die neugebildeten Gefäße für exogene Infektionen geradezu prädisponierten Gegend wird dann durch Eindringen von wenig virulenten Erregern eine echte sekundäre Entzündung ausgelöst. Gamper wiederum weist in einer 1927 erschienenen Arbeit an Hand von mehreren Sektionen die Unmöglichkeit für das Vorliegen einer echten »itis« nach. Nach Spatz handelt es sich um Wucherungsvorgänge im Gefäßbindegewebe und an der Neuroglia ohne entzündliche Exsudation. Er bringt daher die Bezeichnung »Pseudoencephalitis« in Vorschlag.

Die Frage der Pathogenese der P. e. W. ist bis heute auch noch recht umstritten. Außer Zweifel steht jedoch, daß für die eingangs beschriebenen typischen Veränderungen in den meisten Fällen alkohologene Toxine verantwortlich zu machen sind. Warum gerade dar Alkohol diese Zentren elektiv zu beeinflussen vermag wissen wir nicht. Nur das ist längst bekannt, daß bestimmte Toxine die Fähigkeit besitzen wiederum ganz bestimmte Gebiete des Zentralnervensystems zu schädigen. So ruft z. B. die Kohlenoxydvergiftung in der Hauptsache ganz typische Veränderungen im Sinne einer Erweichung am Linsenkern hervor; für den Typhus abdominalis kennen wir seit langem als Prädelektionsstellen bei Gehirnschädigungen das Dentatum bezw. die Olive.

Verhältnismäßig selten wurden in der Literatur Obduktionsbefunde beschrieben mit den typischen Hirnveränderungen der P. e. W., wo alkohologene Noxen bestimmt auszuschließen waren. Wie schon erwähnt, schildert ja Wernicke selbst unter seinen ersten Sektionen einen Fall von Schwefelsäurevergiftung, der zu einer P. e. h. geführt hatte. Der Japaner Tanaku veröffentlichte 1929 eine Arbeit, in der er mehrere einwandfreie Fälle

von P. e. W. bei Brustkindern behandelt, die durch Frauenmilch, von an Mastitis erkrankten Müttern hervorgerufen waren. Auch Walthard und Okhuma weisen auf mehrere Sektionsbefunde hin, bei denen exogene (nicht alkohologene) Toxine eine P. e. W. auslösten.

Konnten nun bei allen bis in die neueste Zeit beschriebenen Fällen, wenn nicht alkohologene, so doch wenigstens exogene Faktoren als Ursache der P. e. W. verantwortlich gemacht werden, so war es umso überraschender, als Horri und Schlesinger über Beobachtungen von echter Wernicke'scher Krankheit referierten, die im Anschluß an Diphtherie oder Influenza aufgetreten war. Eine Gifteinwirkung von außen konnte sicher ausgeschlossen werden. Uchimura urd Akimoto beschrieben in neuester Zeit mehrere Fälle von P. e. W. als Teilerscheinung bei vasculärer Hirnlues.

Auch Neubürger wies in einer 1931 erschienen Arbeit auf 2 Fälle von P. e. W. hin, die ohne den geringsten exogenen Anlaß zustande gekommen waren, sodaß unbedingt die Wirkung eines endogen toxischen Stoffwechselproduktes in Betracht zu ziehen ist. Durch diese Arbeit aufmerksam gemacht, konnten an der von Neubürger geleiteten Prosektur weitere Fälle von Wernicke'scher Krankheit erfaßt werden, wo exogene Ursachen sicher auszuschließen sind, da genaue anamnestische Aufschreibungen vorliegen. Wir beschreiben diese Befunde bei drei Fällen.

I.

63jährige Oberförstersgattin hereditär nichts bemerkenswertes bekannt, Alkoholmißbrauch anamnestisch ausgeschlossen, wird wegen Erbrechens im Anschluß an jegliche Nahrungsaufnahme, zunehmender allgemeiner Schwäche in das Schwabinger Krankenhaus eingewiesen. Die körperliche Untersuchung ergibt: Mittelgroße Patientin in reduziertem Ernährungs- und Kräftezustand, Varizen an beiden Unterschenkeln. Entlang dem Unterkieferbogen kleine Lymphdrüsenpakete. Über der Lunge, verlängertes Exspirium, zahlreiche trockene Rasselgeräusche, vereinzelt Giemen und Brummen. Leber drei Querfinger unter dem Rippenbogen tastbar. Der Nervenstatus zeigt bei der Einlieferung normale Verhältnisse. Im Laufe des Krankenhausaufenthaltes rasche Abnahme des Kräftezustandes. Die vorgenommene Breipassage ergibt ein Divertikel an der Hinterwand des Magens.

Am dritten Tage spricht die Kranke plötzlich verwirrt, ist desorientiert, klagt über Doppelbilder.

Augenärztliche Untersuchung:

Papille beiderseits nasal stark gerötet und leicht verwaschen. Venen gestaut. Rechts oberhalb der Papille radiäre Haemorrhagien entlang der Gefäße. Eine Gesichtsfeldprüfung ist wegen hochgradiger Somnolenz unmöglich.

Die Suboccipitalpunktion ergibt:

Liquordruck nicht erhöht. 444 Zellen. (Erythrocyten). 90 mg% Zucker. Die Patellarsehnenreflexe sind beiderseits nicht

auslösbar. Das Bein wird links mit größerer Kraft gestreckt als rechts. Mundnasenfalte rechts verstrichen. Auf Grund der Symptome wird die Diagnose Hirntumor gestellt. Nach zunehmender Kachexie und Somnolenz Exitus am 10. Tage nach der Einweisung.

Sektionsbericht:

Stenosierendes, teilweise geschwürig zerfallendes Carcinom des Pylorus. Hochgradige Magenerweiterung und -senkung. Kleines Schleimhautdivertikel am hinteren oberen Fundusabschnitt. Lungenemphysem. Atrophische Leber mit adenomatösem Umbau, in den Randzonen Stauungsinduration. Stauungsmilz, Stauungsschrumpfnieren mäßigen Grades mit multipler Harnzystenbildung. Atherosklerose zweiten Grades der Brust- und Bauchaorta.

Die Gehirnsektion ergibt:

Atrophie mittleren Grades; frische Blutungen in den corpora mammillaria, in den Fornixschenkeln und in der Infundibulargegend; also das typische Bild der P. e. W., was auch die histologische Untersuchung bestätigte.

II.

Verwitwete 50 jährige Frau, wegen, nach heftigsten Schmerzen aufgetretener Schwellungen der oberen Extremitäten und des Gesichtes von ihrem Hausarzt in das Nymphenburger Krankenhaus eingewiesen. Anamnestisch interessiert: Außer einigen kleinen Erkältungen nie ernstlich krank, keinerlei Abusus. Infektio veneria negatur. Seit einem Jahr bestehende Kopfschmerzen wurden von Patientin nicht sonderlich beachtet.

Körperliche Untersuchung:

Kleine adipöse Patientin in normalem Kräftezustand. Stark ausgeprägte pralle Schwellungen im Gesicht, an den Unter- und Oberarmen und an beiden Unterschenkeln. Puls: Ziemlich schwach, klein, frequent — hundertzehn Schläge in der Minute. Sonst nichts Pathologisches. Insbesondere sind Lunge, Herz und Mediastinum klinisch und röntgenologisch ohne Besonderheiten. Das vorgenommene E. K. G. ergibt keine Anhaltspunkte für eine Myokardschädigung. Einige Tage nach der Einlieferung plötzliches Auftreten von subfebrilen Temperaturen. Verdacht auf Sepsis. Die Entfernung eines Zahngranuloms läßt die Temperaturen unbeeinflußt. Das Blutbild zeigt eine mäßige sekundäre Anämie und eine Leucocytose zwischen zehn- und fünfzehntausend. Im Harn andauernd Spuren von Eiweiß außerdem massenhaft Leucocyten und Bakterien. Im weiteren Verlauf der stationären Behandlung dauernd intermittierendes Fieber, zunehmender Kräfteverfall. Die Kranke ist häufig soporös, verändert sich psychisch, schreit stundenlang, ißt dann ein ander-

Zu Fall I.

Gliös Mesenchymale Wucherungen, bei gut erhaltenen Nervenzellen. Starkes Hervortreten der Gefäße.

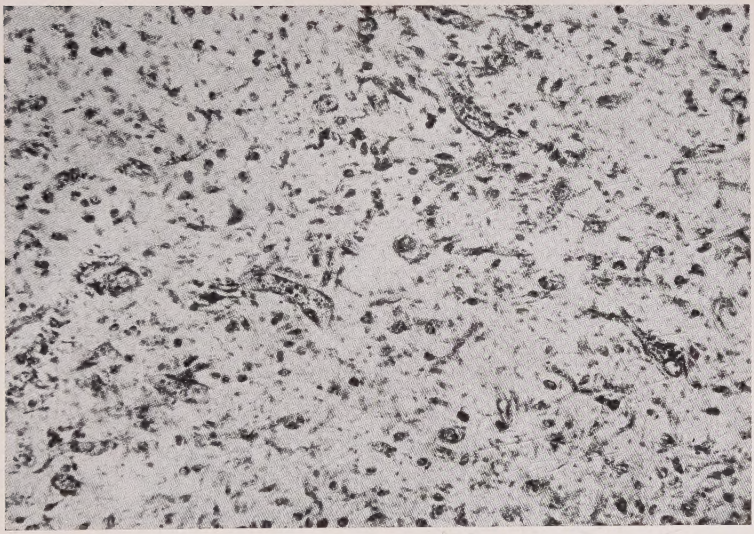

Digitized by the Internet Archive
in 2026

https://archive.org/details/IA40154014_0168

Zu Fall II.

Multiple Blutungen in der corpora mammillaria.

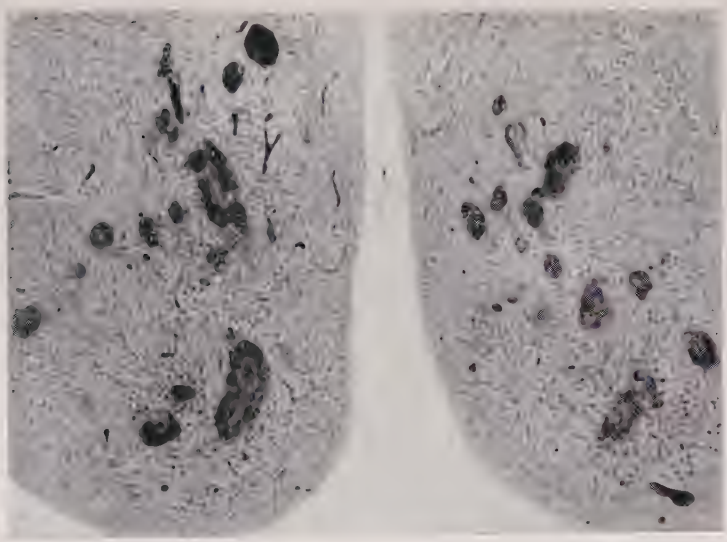

mal wieder Alles in sich hinein. Eine genaue Untersuchung ist nicht mehr möglich, man hat Verdacht auf eine pneumonische Infiltration der Lunge. Plötzlicher Exitus an den Zeichen einer cerebralen Embolie.

Anatomische Diagnose:

Scirrhöses, ganz vorwiegend submukös entwickeltes Carcinom der kleinen Magencurvatur mit kleinen Metastasen in den regionären Lymphknoten. Umschriebene Lymphangitis carcinomatosa in einem Teil des rechten Unterlappens. Hochgradige sekundäre Anaemie. Chronische, katharrhalisch eitrige Cystopyelitis. Multiple pyelonephrotische Herde in der rechten Niere. Kleine Fettgewebsnekrosen am Pankreas. Uterus myomatosus.

Gehirnsektion:

Zahlreiche punktförmige Blutungen in den Corpora mammillaria und in der Mittellinie zwischen beiden Substantiae nigrae und roten Kernen.

Histologisch:

In den Corpora mammillaria perivasculäre Blutungen und deutliche Gefäßvermehrung. Keine gliöse Reaktion. In der Umgebung des dritten Ventrikels stark ektatische und blutgefüllte Gefäße. Kaum nennenswerter Ganglienzellenuntergang. Zwischen beiden Nuclei rubri ebenfalls erweiterte Gefäße mit perivasculären Blutungen. In der Substantia nigra beiderseits erweiterte Gefäße. Die meningealen Gefäße des Großhirns sehr blutreich.

III.

70 jährige Patientin, die seit 7 Jahren wegen angeborenen Schwachsinns in der Pflegeanstalt Schönbrunn untergebracht ist, erkrankt plötzlich unter Erscheinungen die auf ein Magencarcinom schließen lassen. Erbrechen nach jeder Mahlzeit, Apetitlosigkeit, zunehmender Kräfteverfall.

Anamnese:

Geistige Entwicklung zurückgeblieben, mit 6 Jahren »Gehirnerschütterung«, unregelmäßiger Schulbesuch mit geringem Erfolg. Fünf Jahre in der Erziehungsanstalt Feldkirchen. Später an verschiedenen Dienstplätzen auf dem Lande tätig. Seit sieben Jahren in Schönbrunn. Denk- und Urteilsvermögen vermindert, kann außer zum Stricken zu keiner Arbeit herangezogen werden. Über Alkoholmißbrauch ist in der Vorgeschichte nichts bekannt. Den körperlichen Untersuchungsbefund sowie den Verlauf der Erkrankung zu schildern ist in diesem Falle leider nicht möglich, da an obenbezeichneter Pflegeanstalt keine Krankengeschichten geführt werden. Aus den Aufzeichnungen ist nur zu entnehmen, daß Patientin unter Symptomen eines Magencarcinoms mit zunehmender Kreislaufschwäche ad Exitum kam.

Die Autopsie ergab: Hypostatische Pneumonie beider Lungenunterlappen, Emphysem der freien Lungenabschnitte. Pleuraverwachsungen rechts, Verkalkungen im Mitralsegel. Hochgradige chronisch atrophische Gastritis (die, die ca. ähnlichen Symptome erklären dürfte,) mit sehr weitgehendem Schwund der Drüsen, partieller fibröser Verödung und rundzelliger Infiltration der Schleimhaut.

Gehirnsektion:

Senile Veränderungen im Sinne der Atrophie, Gefäßbindegewebs- und gliöser Wucherung, verknüpft mit kleinsten Blutungen in den corpora mammillaria. Ferner wurden im Vierhügelgebiet leichte gliösmesenchymale Wucherungen gefunden. Wichtig erscheint noch ein Herd im Balken, der schon bei mikroskopischer Betrachtung als Lichtungsbezirk zu erkennen ist und sich im Nisslpräparat fast kernfrei bei erhaltener Faserstruktur darstellt. Es handelt sich also auch hier um ein Bild das unbedingt dem entspricht, wie es bei schwerem Alkoholismus vorkommt, der aber hier nicht vorlag.

Nach Durchsicht der eben geschilderten Krankengeschichten wird kaum mehr ein Zweifel bestehen, daß es sich um typische Fälle von P. e. W. handelt, bei denen weder alkohologene noch andere Ursachen zu ermitteln waren. Es müssen also, soweit sich das bis heute übersehen läßt bei bösartigen Geschwülsten und bei schwerer chronischer Gastritis Toxine gebildet werden, die entweder auf dem Blutwege oder vom Liquor aus durch Diffusion ins subependymäre Höhlengrau gelangen. Welche Noxen hier eine Rolle spielen, ob sie durch Umstellung des Gesamtstoffwechsels entstehen, oder von einer entarteten Zelle (Lebens- oder Zerfallsprodukt) selbst stammen, ist eine heute noch nicht zu beantwortende Frage. Zweifellos ist die Umstellung des Gesamtstoffwechsels in erster Linie für die Aetiologie der P. e. W. von Bedeutung. Nach neueren Anschauungen über die Entstehung bösartiger Geschwülste führt ja erst die aus unbekannten Gründen primär einsetzende Störung des Gesamtstoffwechsels zur Krebsbereitschaft eines Organismus. Fischer-Wasels und Büngeler gelang es die Veränderungen des Gewebstoffwechsels im Gesamtkörper eines krebskranken Tieres experimentell zu ermitteln. Sie konnten im

Warburg'schen Apparat am überlebenden Gewebsschnitt nachweisen, daß nicht nur die krebsig entartete Zelle eines schon erkrankten Organes erhöhte Milchsäuregärnng auch bei Gegenwart von Sauerstoff hervorruft, sondern, daß ebenso der Zellstoffwechsel der noch nicht vom Krebs ergriffenen Organe im Sinne einer verminderten Zellatmung und einer gesteigerten Gärung (aerobe Glykolyse) verändert ist. Nach Reding und Slosse geht mit der Krebsentstehung stets eine Änderung des Säurebasengleichgewichts einher. Der Körper befindet sich in einem Zustand der Alkalose. Ähnliches sehen wir bei schwerer chronischer Gastritis. Wie allgemein bekannt, wertet man klinisch die Achylie des Magensaftes bei chronischer Gastritis geradezu als Frühsymptom für ein beginnendes Magencarcinom. Weitere systematische Untersuchungen des Magens beim Fall 3 haben auch neben völlig atrophischen Schleimhautbezirken an einigen Stellen atypische Epithelwucherungen ergeben, die durchaus an ein beginnendes Magenca. denken lassen. Die zwangsläufige Folge der veränderten Stoffwechselvorgänge im Organismus ist dann auch eine Schädigung der Leber, deren entgiftende Funktion im Körper allgemein bekannt ist. Tatsächlich wurden bei geschwulstkranken Tieren Leberschädigungen experimentell regelmäßig nachgewiesen (Margarete Hóry und Tibor Sarfany). Der oben geschilderte Entstehungsmechanismus würde auch am besten im Einklang stehen mit den modernen Ansichten über das Zustandekommen der P. e. W. bei chronischer Alkoholintoxikation. Denn es gilt heute allgemein, daß für die Entstehung der P. e. W. keine direkte Alkoholwirkung verantwortlich zu machen ist, sondern daß es sich vielmehr um oft erst lange nach völliger Einstellung des Alkoholmißbrauches einsetzende und dann sich rasch weiter entwickelnde Vorgänge handelt, die eine Umstellung des Stoffwechsels unter besonderer Schädigung der entgiftenden Tätigkeit der Leber hervorrufen (Bostroem).

Abschließend sei bemerkt, daß wahrscheinlich bei systematisch durchgeführten Hirnsektionen mit histologischer Untersuchung der corpora mammillaria sich die Zahl der Fälle von echter Wernicke'scher Krankheit ohne exogene Ursachen bedeutend erhöhen würden und noch im Gange befindliche Untersuchungen an der Forschungsanstalt für Psychiatrie bestätigen dies.

Literaturverzeichnis.

Neubürger, Über Hirnveränderungen nach Alkoholmißbrauch u.s.w. Z. Neur. Bd. 135 (1931).

Lüthy u. Walthard, Über P. E. H. S. Z. Neur. Band 116 (1928).

Okhuma, Zur path. Anatomie des chr. Alkoholism. Z. Neur. Band 126 (1930).

Akimoto u. Uchimura, Z. Neur. Band 152 (1935).

Bostroem, Über Leberfktspr. bei sympt. Psychosen insbes. bei Alkoholdelirien. Z. Neur. Bd. 68 (1921).

Hóry Marg. u. Sarfany Tibor, Frankf. Ztschr. f. Path. Band 48.

Gamper, Zur Frage der P. E. H. S. der chr. Alkohol. Zbl. Neur. Bd. 47 (1927).

Spatz, Encephalitis, Handb. der Geisteskr. Bd. 11 (1930).

Fischer-Wasels, Die Vererbung der Krebskrankheit in Schriften zur Erblehre u. Rassenhygiene (1935).

Tanaku, Über die sog. Frauenmilchvergiftung. Mitt. med. Fak. Fukuoka 9 (1924).